THỂ KHẢM VÀ XÉT NGHIỆM TRƯỚC SINH KHÔNG XÂM LẤN

BS. Nguyễn Thiện Phương[1] , BS. Nguyễn Hoàng Long[2]

[1]Khoa Hậu phẫu – Bệnh viện Hùng Vương, [2]The Chinese University of Hong Kong

ĐẶT VẤN ĐỀ

Xét nghiệm trước sinh không xâm lấn (Non-invasive prenatal testing – NIPT) sàng lọc nguy cơ lệch bội thai nhi thông qua phân tích DNA có nguồn gốc từ thai nhi lưu hành ngoại bào trong huyết tương mẹ. Một phân tích tổng hợp trên 35 nghiên cứu đã báo cáo về hiệu quả sàng lọc lệch bội của NIPT với tỷ lệ phát hiện và tỷ lệ dương tính giả cộng gộp lần lượt là 99,7% (KTC 95%, 99,1 – 99,9) và 0,04% (KTC 95%, 0,02 – 0,07)[1]. (Bảng 1)

Phân tích gộp của Thomas Liehr và cộng sự tổng hợp 75.000 kết quả NIPT, tỷ lệ NIPT dương tính giả trên âm tính giả tương ứng 27:1. Như vậy, tỷ lệ âm tính giả cực kỳ thấp (khoảng 1/20.000). Trong khi tỷ lệ dương tính giả trên các trường hợp dương tính dao động trong khoảng 1/10 đến 1/1, tùy thuộc vào loại lệch bội[2]. Cụ thể đối với trisomy 21, tỷ lệ dương tính giả trên tổng số thai kỳ có kết quả NIPT dương tính là 1/10, nghĩa là cứ 10 trường hợp dương tính thì có 1 trường hợp không đúng[2]. Tanja Schlaikjaer Hartwig và cộng sự tổng hợp 22 nghiên cứu, 206 trường hợp kết quả NIPT không chính xác được đưa vào phân tích, trong đó 88% là dương tính giả và 12% âm tính giả. Các nguyên nhân chính dẫn đến sai lệch kết quả bao gồm: thể khảm khu trú bánh nhau, thể khảm ở mẹ, mẹ có đột biến mất đoạn hoặc lặp đoạn, song thai tiêu biến, mẹ có bệnh lý ác tính và thể khảm thai nhi thực sự[3]. Một tỷ lệ rất cao (67%) các trường hợp được báo cáo nhưng không tìm được nguyên nhân rõ ràng về mặt sinh học hoặc kỹ thuật cho kết quả không phù hợp. Trong các trường hợp dương tính giả xác định được nguyên nhân, thể khảm khu trú bánh nhau là nguyên nhân phổ biến nhất từ thai nhi và chiếm 19 trường hợp (32%)[3]. Do đó, bài viết thảo luận về liên quan giữa thể khảm với xét nghiệm trước sinh không xâm lấn và định hướng xét nghiệm chẩn đoán được khuyến nghị sau kết quả NIPT dương tính cho từng loại lệch bội.

Bảng 1. Hiệu quả sàng lọc của NIPT[1].

Lệch bội	Tỷ lệ phát hiện	Tỷ lệ dương tính giả
Trisomy 21	99,7% (KTC 95%, 99,1–99,9)	0,04% (KTC 95%, 0,02–0,07)
Trisomy 18	97,9% (KTC 95%, 94,9–99,1)	0,04% (KTC 95%, 0,03–0,07)
Trisomy 13	99,0% (KTC 95%, 65,8–100)	0,04% (KTC 95%, 0,02–0,07)
Monosomy X	95,8% (KTC 95%, 70,3–99,5)	0,14% (KTC 95%, 0,05–0,38)
Các lệch bội giới tính khác	100% (KTC 95%, 83,6–100)	0,004% (KTC 95%, 0,0–0,08)

THỂ KHẢM

Định nghĩa

Thể khảm là hiện tượng có hai hay nhiều dòng tế bào có bộ nhiễm sắc thể khác nhau hiện diện trên cùng một cá thể, chiếm tỷ lệ 2 – 3% trên tổng số thai kỳ[4].

Quá trình phát triển của phôi (Hình 1)

Từ hợp tử, phôi thực hiện các giai đoạn phân chia. Ngày thứ 6 sau khi thụ tinh, phôi đã đến buồng tử cung và ở giai đoạn phôi nang gồm hai khối tế bào:

– Khối tế bào bên trong (Inner Cell Mass – ICM) phát triển thành thai nhi và lớp trung bì ngoài phôi. Lõi trung mô bánh nhau có nguồn gốc từ lớp trung bì ngoài phôi[5].

– Ngoại bì lá nuôi (trophectoderm) phát triển thành nguyên bào nuôi (trophoblast), sau đó phát triển thành bánh nhau gồm hai loại tế bào là hợp bào nuôi (syncytio trophoblast) và đơn bào nuôi (cytotrophoblast)[5].

Cơ chế sinh học thể khảm

Thể khảm xuất hiện với hai cơ chế:

– Cơ chế đầu tiên, cũng là cơ chế chính, do sai sót trong giảm phân tạo giao tử hoặc rối loạn không phân ly của cặp nhiễm sắc thể trong quá trình nguyên phân hay giảm phân. Lỗi phân bào này tạo ra hai tế bào con, một tế bào có 47 nhiễm sắc thể (thể tam bội – trisomy) và tế bào còn lại có 45 nhiễm sắc thể (thể đơn bội – monosomy). Sau đó, thể khảm hình thành với ba dòng tế bào khác nhau: dòng tế bào không bị ảnh hưởng có bộ nhiễm sắc thể bình thường, dòng tế bào tam bội và dòng tế bào đơn bội mới hình thành[6]. Trong 44 nhiễm sắc thể thường, dòng tế bào đơn bội có xu hướng ngừng tiến triển tự nhiên, từ đó hình thành trạng thái khảm hai dòng tế bào. Đối với nhiễm sắc thể giới tính, cả ba dòng tế bào đều được dung nạp vì dòng tế bào đơn nhiễm X ít trải qua chọn lọc âm tính[4].

– Cơ chế thứ hai là tự sửa chữa trisomy (trisomy rescue): Sau khi xảy ra rối loạn không phân ly cặp nhiễm sắc thể chị em, quá trình tự sửa chữa trisomy diễn ra thông qua hiện tượng chậm trễ kỳ sau (anaphase lagging) nhằm phục hồi bộ nhiễm sắc thể lưỡng bội[4]. Hiện tượng chậm trễ kỳ sau xảy ra khi một nhiễm sắc tử không gắn vào thoi vô sắc do di chuyển chậm trong kỳ sau, dẫn đến mất nhiễm sắc thể ở tế bào con. Tùy thuộc vào nhiễm sắc thể bị mất, phôi bào lưỡng thể tạo thành có thể ở dạng "biparental" (một nhiễm sắc thể của mẹ và một của bố) hoặc "uniparental" (cả hai nhiễm sắc thể đều có nguồn gốc từ bố hoặc từ mẹ). Tình trạng uniparent disomy (UPD) có thể có ảnh hưởng lên kiểu hình đối với thai nhi, dẫn đến rối loạn nhiễm sắc thể thường di truyền lặn và thai giới hạn tăng trưởng[4].

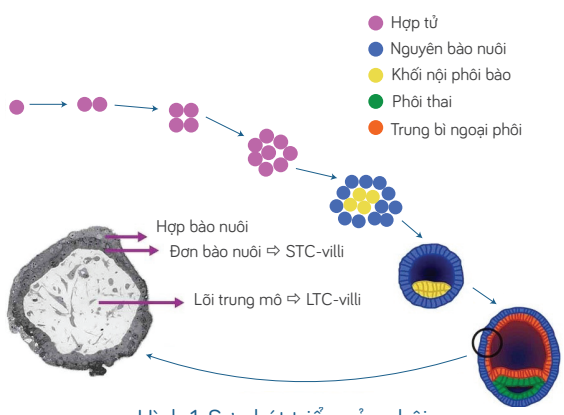

Hình 1. Sự phát triển của phôi từ giai đoạn hợp tử đến phôi nang[5].

Phân loại thể khảm

Dòng tế bào bất thường có thể hiện diện ở cả thai nhi và bánh nhau hoặc chỉ hiện diện ở thai nhi hay bánh nhau, phụ thuộc vào thời điểm xuất hiện rối loạn phân ly nhiễm sắc thể[4]. Trong khảm bào thai thật sự (True Fetal Mosaicism – TFM), thể dị bội xuất hiện từ những ngày đầu tiên của quá trình phát triển phôi, trước khi có bất kỳ sự biệt hóa tế

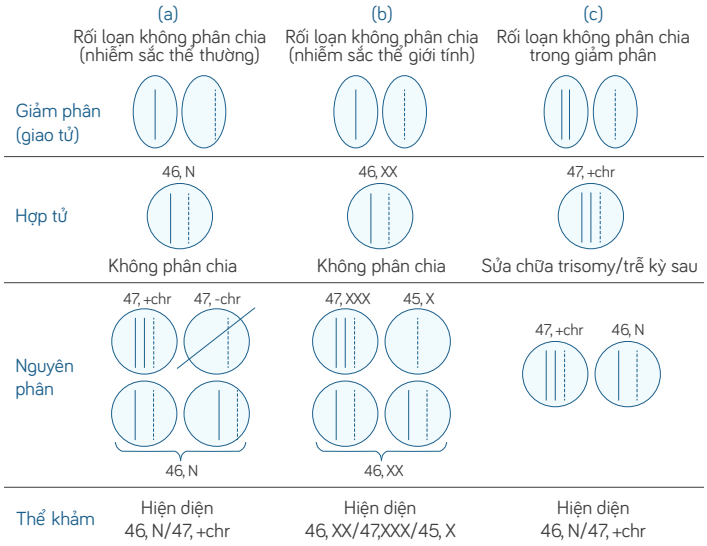

Hình 2. Cơ chế thể khảm[7].

(a) Rối loạn không phân ly NST thường (khảm 46,N/47,+chr);
(b) Rối loạn khộng phân ly NST giới tính (khảm 45,X/47,XXX/46,XX);
(c) Rối loạn không phân ly và trisomy rescue (khảm 46, N / 47, + chr).

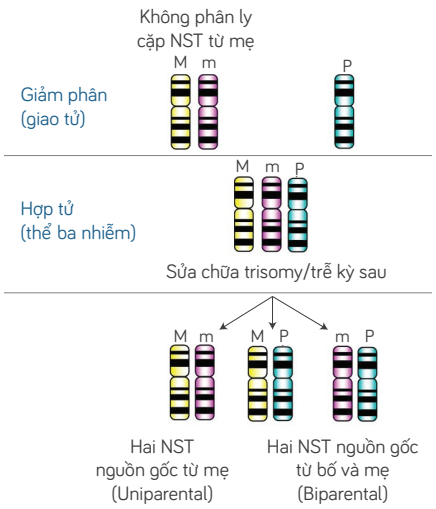

Hình 3. Sự hình thành uniparent disomy (UDP) sau hiện tượng trisomy rescue[7].

bào nào diễn ra[8]. Tuy nhiên sự xuất hiện thể khảm trong giai đoạn tiền làm tổ không có nghĩa là toàn bộ các dòng tế bào bất thường sẽ nhân lên trong quá trình phát triển. Các tế bào bình thường phát triển với tốc độ cao hơn các tế bào lệch bội. Scott và cộng sự đã mô tả một số trường hợp sinh sống từ phôi lệch bội ở giai đoạn phân cắt và phôi nang, mặc dù tỷ lệ thấp hơn đáng kể so với phôi bình thường[9]. Như vậy, thể lệch bội và thể khảm có thể đóng vai trò hạn chế trong quá trình phát triển vủa phôi, đồng thời ảnh hưởng của nó có thể phụ thuộc vào mức độ khảm và nhiễm sắc thể liên quan[8].

Thể khảm khu trú bánh nhau (Confined Placental Mosaicism – CPM) xảy ra khi rối loạn phân ly nhiễm sắc thể xảy ra sau giai đoạn phân chia phôi và khoang ngoài phôi[6], bộ nhiễm sắc thể của bánh nhau khác bộ nhiễm sắc thể của thai nhi.

LIÊN QUAN GIỮA THỂ KHẢM VÀ KẾT QUẢ XÉT NGHIỆM TRƯỚC SINH KHÔNG XÂM LẤN

Xét nghiệm trước sinh không xâm lấn

Xét nghiệm NIPT dựa trên phân tích DNA tự do của bánh nhau. Các DNA này có nguồn gốc từ gai nhau, do các đơn bào

Bảng 2. Liên quan giữa các phân nhóm khảm bào thai thực sự (TFM) và khảm khu trú bánh nhau (CPM) với kết quả NIPT[4].

Phân nhóm	Đơn bào nuôi	Tế bào trung mô	Thai nhi	Kết quả NIPT
CPM 1	Bất thường	Bình thường	Bình thường	Dương tính giả
CPM 2	Bình thường	Bất thường	Bình thường	Bình thường
CPM 3	Bất thường	Bất thường	Bình thường	Dương tính giả
TFM 4	Bất thường	Bình thường	Bất thường	Bất thường
TFM 5	Bình thường	Bất thường	Bất thường	Âm tính giả
TFM 6	Bất thường	Bất thường	Bất thường	Bất thường

nuôi chuyển hóa liên tục, trải qua quá trình chết theo chương trình và giải phóng vào tuần hoàn mẹ[5]. Tuy nhiên, quá trình phát triển của phôi cho thấy đơn bào nuôi không phải luôn đại diện cho bộ nhiễm sắc thể của thai nhi vì nó có nguồn gốc từ nguyên bào nuôi trong khi thai nhi phát triển từ khối tế bào bên trong của phôi nang[5]. Như vậy, các trường hợp khảm bánh nhau có bộ nhiễm sắc thể thai nhi bình thường, nhưng có dòng tế bào bất thường trong đơn bào nuôi dẫn đến kết quả NIPT dương tính giả. Tương tự, các trường hợp thể khảm ở tế bào trung mô bánh nhau hoặc thai nhi có thể dẫn đến kết quả NIPT âm tính giả. (Bảng 2, Hình 4)

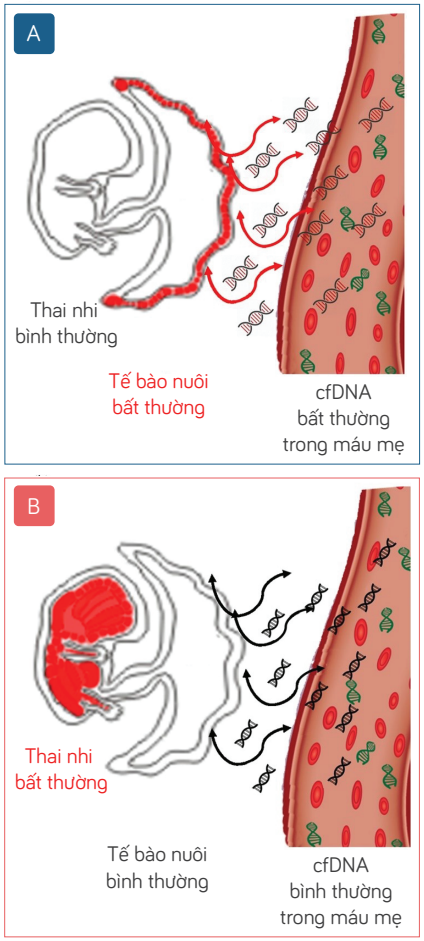

Hình 4. Thể khảm với kết quả dương tính giả (a) và âm tính giả (b) trong xét nghiệm NIPT[10].
(a) Thể khảm khu trú bánh nhau nhóm 1 và nhóm 3.
(b) Thể khảm thai nhi thật sự nhóm 5.

Một số nghiên cứu về thể khảm và kết quả xét nghiệm trước sinh không xâm lấn

Kết quả dương tính giả và âm tính giả của xét nghiệm NIPT liên quan với nhiễm sắc thể bị ảnh hưởng, nguy cơ lệch bội quý 1 trước xét nghiệm và có hay không bất thường hình thái thai nhi[4]. Một số ca lâm sàng về sự khác biệt giữa kết quả NIPT và xét nghiệm chẩn đoán trước sinh liên quan đến thể khảm đã được báo cáo.

Kyung Min Kang và cộng sự báo cáo một trường hợp NIPT dương tính giả liên quan đến tình trạng khảm khu trú bánh nhau: Thai phụ 30 tuổi mang thai lần IV, PARA 0030: 47,XY+21 ở lần mang thai đầu tiên, 45,X ở lần mang thai thứ hai và song thai dính liền ở lần mang thai thứ ba. Xét nghiệm NIPT vào tuần thứ $11^{0/7}$ cho kết quả nguy cơ cao trisomy 21 (Fetal Fraction (FF) = 6,98%, Z-score = 3,6). Thai phụ tiếp tục được chỉ định sinh thiết gai nhau tại thời điểm 14 tuần 0 ngày, kỹ thuật QF-PCR cho kết quả mô hình bình thường trong khi karyotyping thể hiện tình trạng khảm 47,XX+21/46,XX. Do có sự khác biệt giữa kết quả NIPT và sinh thiết gai nhau, bệnh nhân được chỉ định chọc ối ở tuần thứ $15^{6/7}$ cho kết quả 46,XX – mô hình bình thường trong QF-PCR và karyotyping. Thai phụ tiếp tục được theo dõi và sinh thường lúc 38 tuần 5 ngày. Sau sinh,

Bảng 3. Hiệu quả xét nghiệm NIPT và nguy cơ khảm[4].

Thể lệch bội	Tỷ lệ âm tính giả	Tỷ lệ dương tính giả	Nguy cơ khảm khu trú bánh nhau sau kết quả NIPT dương tính
Trisomy 21	1/135	1/7372	2%
Trisomy 18	1/64	1/7472	4%
Trisomy 13	1/136	1/1754	22%
Monosomy X	1/14	1/1421	59%

các mẫu từ những vị trí khác nhau của bánh nhau được đánh giá bằng QF-PCR, kết quả cho thấy nhiễm sắc thể 21 bình thường trong máu cuống rốn và vùng nhau thai gần với thai nhi. Tuy nhiên, phát hiện trisomy 21 ở vùng nhau thai gần phía mẹ và trong màng ối[11]. (Bảng 3)

QUẢN LÝ THAI KỲ SAU KẾT QUẢ DƯƠNG TÍNH NIPT

Vì nguy cơ dương tính giả trong xét nghiệm NIPT, tất cả thai phụ có kết quả sàng lọc cfDNA dương tính nên được tư vấn di truyền, đánh giá siêu âm và cân nhắc thực hiện các xét nghiệm chẩn đoán trước khi đưa ra các quyết định lâm sàng không thể đảo ngược (như chấm dứt thai kỳ)[12]. Các xét nghiệm chẩn đoán xâm lấn bao gồm:

– **Chọc ối:** Thực hiện từ tuần thứ 15 của thai kỳ[13]. Các tế bào trong nước ối chủ yếu có nguồn gốc từ bào thai (da, khí – phế quản thai nhi), do đó phân tích karyotyping trong chọc ối được xem là phản ánh chính xác nhiễm sắc thể thai nhi. Tuy nhiên, thể khảm trong tế bào ối gặp trong 0,25% trường hợp, những trường hợp này cần được tư vấn di truyền và tùy thuộc vào kết quả, có thể chỉ định lấy máu cuống rốn để loại trừ thể khảm bào thai thật sự[13].

– **Sinh thiết gai nhau:** Thực hiện từ tuần thứ 10 thai kỳ và chủ yếu nuôi cấy từ tế bào trung mô bánh nhau, là thành phần của trung bì ngoài phôi. Tuy nhiên, dù thai nhi và lõi trung mô có cùng nguồn gốc từ khối tế bào bên trong nhưng tế bào trung mô không phải luôn biểu hiện nhiễm sắc thể của thai nhi do thể khảm (thể khảm khu trú bánh nhau nhóm 1 và nhóm 3)[5].

– **Lấy mẫu máu thai nhi (Fetal Blood Sampling – FBS):** Thực hiện lấy mẫu máu thai nhi qua đường bụng sau 18 tuần 0 ngày và được chỉ định phổ biến nhất trong phân tích thể khảm sau chọc ối hoặc trong đánh giá huyết học thai nhi[13].

Nhiễm sắc thể thường

Theo dữ liệu trong bảng 3, nguy cơ khảm khu trú bánh nhau của trisomy 21 và 18 tương đối thấp, lần lượt là 2% và 4%. Do đó, sinh thiết gai nhau được cân nhắc là xét nghiệm chẩn đoán được chỉ định sau kết quả NIPT dương tính của trisomy 21 và 18. Nếu sinh thiết gai nhau cho kết quả thể khảm, chọc ối được chỉ định nhằm phân biệt khảm bào thai thật sự và khảm khu trú bánh nhau[12].

Trisomy 13 có tỷ lệ khảm khu trú bánh nhau tương đối cao (22%). Vì vậy, kết quả sàng lọc cfDNA dương tính có nhiều khả năng thể hiện một tình trạng dương tính giả do khảm khu trú bánh nhau. Ngoài ra, trisomy 13 có tỷ lệ biểu hiện bất thường cấu trúc thai nhi khá cao nên siêu âm có thể góp phần trong việc tư vấn lựa chọn xét nghiệm chẩn đoán. Do đó, các trường hợp NIPT dương tính trisomy 13, nếu thai nhi có bất thường cấu trúc trên siêu âm, có thể sử dụng sinh thiết gai nhau để có kết quả chẩn đoán sớm. Ngược lại, nếu không phát hiện bất thường cấu trúc thai nhi, cần tư vấn cho thai phụ về nguy cơ khảm khu trú bánh nhau và chỉ định chọc ối trong trường hợp này[12].

Nhiễm sắc thể giới tính

Tỷ lệ khảm khu trú bánh nhau trong các trường hợp monosomy X là 59% (Bảng 3). Ngoài ra, theo một nghiên cứu năm 2021 trên 314 thai phụ có kết quả cfDNA dương tính với monosomy X, 12,5% trường hợp do tình trạng khảm ở mẹ[14]. Bất thường hình thái thai nhi trong siêu âm quý 1 được ghi nhận trong 84% trường hợp monosomy X, phổ biến nhất là độ mờ da gáy dày và nang bạch huyết vùng cổ[15]. Vì vậy, các thai kỳ có kết quả NIPT nguy cơ cao monosomy X, nếu siêu âm

cho thấy các đặc điểm phù hợp với hội chứng Turner, đặc biệt là độ mờ da gáy dày và nang bạch huyết vùng cổ, nên tư vấn sinh thiết gai nhau. Nếu không phát hiện bất thường trên siêu âm, thai phụ cần được tư vấn chọc ối vì nguy cơ khảm khu trú bánh nhau cao. Ngoài ra, nếu kết quả chọc ối bình thường, có thể tư vấn thực hiện karyotyping của mẹ nhằm đánh giá hội chứng khảm Turner ở mẹ, đặc biệt nếu bệnh nhân có các đặc điểm điển hình như tầm vóc ngắn, da thừa ở cổ, cánh tay khó khăn trong học tập hoặc giảm khả năng sinh sản[12].

Lệch bội nhiễm sắc thể hiếm (Rare Autosomal Trisomies – RATs)

Các trường hợp lệch bội khác ngoài nhiễm sắc thể 21, 18, 13 được gọi là "lệch bội nhiễm sắc thể hiếm", chiếm 0,47% các trường hợp sàng lọc bằng cfDNA[12]. Thai nhi lệch bội RATs hoàn toàn hiếm khi sống được sau quý 1 và 97% RATs phát hiện bằng sinh thiết gai nhau chỉ giới hạn khu trú ở bánh nhau mà không xuất hiện ở bào thai[16]. Phát hiện này được hiểu là tình trạng khảm khu trú bánh nhau chiếm khoảng 97% các trường hợp RATs phát hiện qua NIPT mà không thấy được bất thường cấu trúc thai nhi trên siêu âm[12]. Như vậy, nếu NIPT trả kết quả nguy cơ cao RATs và siêu âm quý 1 không phát hiện bất thường cấu trúc thai nhi, thai phụ nên được tư vấn chọc ối để khẳng định chẩn đoán[12].

Ngoài ra, đối với các trisomy 6, 7, 11, 14, 15, 20 (imprinted chromosome – các nhiễm sắc thể chứa các vùng dấu ấn gây ra biểu hiện phụ thuộc vào NST có nguồn gốc từ bố hay mẹ), nếu kết quả NIPT nguy cơ cao nhưng chọc ối cho kết quả lưỡng bội, nên cân nhắc phân tích methyl hóa để khảo sát về UPD (Uniparental disomy – tình trạng cả hai nhiễm sắc thể thai được di truyền hoàn toàn từ cha hoặc mẹ do cơ chế trisomy rescue)[12,16].

KẾT LUẬN

Thể khảm chiếm 2 – 3% trên tổng số thai kỳ, trong đó thể khảm khu trú bánh nhau là nguyên nhân về phía thai phổ biến nhất làm sai lệch kết quả xét nghiệm trước sinh không xâm lấn.

Nhiễm sắc thể lệch bội và kết quả siêu âm khảo sát hình thái thai nhi ở quý 1 là những cơ sở trong tư vấn và lựa chọn xét nghiệm chẩn đoán sau kết quả nguy cơ cao của xét nghiệm sàng lọc trước sinh không xâm lấn.

TÀI LIỆU THAM KHẢO

1. Gil MM, Accurti V, Santacruz B, Plana MN, Nicolaides KH. Analysis of cell-free DNA in maternal blood in screening for aneuploidies: updated meta-analysis. Ultrasound in Obstetrics & Gynecology. 2017;50(3):302–14.
2. Liehr T. False-positives and false-negatives in non-invasive prenatal testing (NIPT): what can we learn from a meta-analyses on>750,000 tests? Molecular Cytogenetics. 2022 Aug 19;15(1):36.
3. Hartwig TS, Ambye L, Sørensen S, Jørgensen FS. Discordant non-invasive prenatal testing (NIPT) - a systematic review. Prenat Diagn. 2017 Jun;37(6):527–39.
4. Reilly K, Doyle S, Hamilton SJ, Kilby MD, Mone F. Pitfalls of prenatal diagnosis associated with mosaicism. The Obstetrician & Gynaecologist. 2023;25(1):28–37.
5. Van Opstal D, Srebniak MI. Cytogenetic confirmation of a positive NIPT result: evidence-based choice between chorionic villus sampling and amniocentesis depending on chromosome aberration. Expert Review of Molecular Diagnostics. 2016 May 3;16(5):513–20.
6. Grati FR, Malvestiti F, Branca L, Agrati C, Maggi F, Simoni G. Chromosomal mosaicism in the fetoplacental unit. Best Practice & Research Clinical Obstetrics & Gynaecology. 2017 Jul 1;42:39–52.
7. Grati FR. Chromosomal Mosaicism in Human Feto-Placental Development: Implications for Prenatal Diagnosis. Journal of Clinical Medicine. 2014 Sep;3(3):809–37.
8. Taylor TH, Gitlin SA, Patrick JL, Crain JL, Wilson JM, Griffin DK. The origin, mechanisms, incidence and clinical consequences of chromosomal mosaicism in humans. Hum Reprod Update. 2014;20(4):571–81.
9. Scott RT, Ferry K, Su J, Tao X, Scott K, Treff NR. Comprehensive chromosome screening is highly predictive of the reproductive potential of human embryos: a prospective, blinded, nonselection study. Fertil Steril. 2012 Apr;97(4):870–5.
10. Grati FR. Implications of fetoplacental mosaicism on cell-free DNA testing: a review of a common biological phenomenon. Ultrasound in Obstetrics & Gynecology. 2016;48(4):415–23.
11. Kang KM, Kim SH, Park JE, Kim H, Jang HY, Go M, et al. Inconsistency between non-invasive prenatal testing (NIPT) and conventional prenatal diagnosis due to confined placental and fetal mosaicism: Two case reports. Frontiers in Medicine [Internet]. 2022 [cited 2023 Aug 20];9. Available from: https://www.frontiersin.org/articles/10.3389/fmed.2022.1063480
12. Mardy AH, Norton ME. Diagnostic testing after positive results on cell free DNA screening: CVS or Amnio? Prenatal Diagnosis. 2021;41(10):1249–54.
13. Ghi T, Sotiriadis A, Calda P, Da Silva Costa F, Raine-Fenning N, Alfirevic Z, et al. ISUOG Practice Guidelines: invasive procedures for prenatal diagnosis. Ultrasound Obstet Gynecol. 2016 Aug;48(2):256–68.
14. Lu X, Wang C, Sun Y, Tang J, Tong K, Zhu J. Noninvasive prenatal testing for assessing foetal sex chromosome aneuploidy: a retrospective study of 45,773 cases. Mol Cytogenet. 2021 Jan 6;14(1):1.
15. Gruchy N, Vialard F, Blondeel E, Le Meur N, Joly-Hélas G, Chambon P, et al. Pregnancy outcomes of prenatally diagnosed Turner syndrome: a French multicenter retrospective study including a series of 975 cases. Prenatal Diagnosis. 2014;34(12):1133–8.
16. Hui L, Ellis K, Mayen D, Pertile MD, Reimers R, Sun L, et al. Position statement from the International Society for Prenatal Diagnosis on the use of non-invasive prenatal testing for the detection of fetal chromosomal conditions in singleton pregnancies. Prenatal Diagnosis. 2023;43(7):814–28.